



A.S.L. N.2 LANCIANO - VASTO - CHIETI
 Sede legale: Via Martiri Lancianesi 17/19
 66100 CHIETI
 OSPEDALE CLINICIZZATO "SS. ANNUNZIATA" - CHIETI

U.O.C. DI MEDICINA E CHIRURGIA D'ACCETTAZIONE E D'URGENZA
 DIRETTORE Dott. Antonio Iacovella

CERTIFICATO N. 201934084

DATI ANAGRAFICI PAZIENTE

COGNOME E NOME SOLINO ENIO ANTONIO SESSO M
 DATA NASCITA 24/11/1947 COMUNE NASCITA CHIETI (CH) COD.FISC. SLNNZE47S24C632R
 RESIDENTE IN TRENTO (TN) RECAPITI
 PROFESSIONE STATO CIVILE
 CITTADINANZA ITALIA REGIONE/ASL PROVINCIA AUTONOMA TRENTO 101
 MEDICO DI BASE

DATI ALL'INGRESSO

DATA DI ARRIVO 25/07/2019 ORA 13:03 Colore ingresso GIALLO MEZZO DI TRASPORTO AUTONOMO (ARRIVATO CON MEZZI PR
 MODALITA' DI INVIO SE STESSO CAUSA ALTRI SINTOMI SISTEMA NERVOSO
 PRIMI PARAMETRI
 VITALI RILEVATI
 SCALA

CONDIZIONI CLINICHE

ULTIMI PARAMETRI
 VITALI RILEVATI

INFORMAZIONI: erroneamente dimesso.
 valutato stamane da ortopedico e neurologo per ipostenia arto inf sn
 in corso tc encefalo ed eco addome
 Segue a precedente prestazione di PS
 ipoestesia e ipostenia dell'arto inf. sin da 9 gg, marcia steppante, parestesie plantari piede sin e disestesiefaccia mediale
 polpaccio omolaterale

PRESTAZIONI ESEGUITE IN PRONTO SOCCORSO

VISITA AMBUL PRONTO SOCCORSO

PRESTAZIONI, CONSULENZE ED ESAMI DI LABORATORIO

VISITA NEUROLOGICA

TC RACHIDE LOMBOSACRALE SENZA MDC

DIAGNOSI DI PRONTO SOCCORSO

STENOSI MISTA DEL CANALE VERTEBRALE NEL TRATTO L3-L4 IN DIABETE MELLITO TIPO II

TERAPIA PRATICATA

soledam 4 mg im

PROGNOSI / DIMISSIONE

REFERTO NO

MODALITA' DIMISSIONE DIMISSIONI A DOMICILIO

Si invia al medico curante
 CONSEGNA RICHIESTA PER EMG, ECODOPPLER VENOSO E ARTERIOSO DEGLI ARTI INFERIORI.
 IN TP SOLDESAM 4 MG 1 FL IM /DIE X 4 GG
 LANSOPRAZOLO 30 MG 1 CP /DIE X 7GG

IL PAZIENTE

DATA DIMISSIONE 25/07/2019

ORA 23:40

Dott: MARRA MARIA GIOVANNA

POSIZIONE TICKET

PRESTAZIONE ESENTE TICKET (Legge Finanziaria 2007 - art. I, comma 796/lett. P - DGR 208/P/2004 - L. 15-07-2011 N° 111)

25/07/2019 21:53 0871358440



PS CHIETI
REGIONE ABRUZZO
Azienda Sanitaria Locale 02 Lanciano-Vasto-Chieti
Presidio Ospedaliero di Chieti

U.O.C. DI MEDICINA E CHIRURGIA D'URGENZA E ACCETTAZIONE
RICHIESTA DI VISITA A CONSULENZA

AL DIRETTORE DELL'U.O. DI NCH
A FAVORE DI SOUINO ENIO ANTONIO

DIAGNOSI (accertata o presunta) E QUESITO CLINICO:
IPOTESI SA ED IPOTESIA DELL'ARTO INF SV
COMPARTO 9 GRTA. SA E RACHIDE LOMBAR
o con Neurologica

CHIETI 20/7/19 ORE 21.40 IL MEDICO DI PRONTO SOCCORSO

Comune NCH G. 22.10 del 25-07-2019

Si richiama le immagini TC e risonanza lombare
senza del Sig. ENIO ANTONIO SOUINO
e. r. r.

Il paziente sta al pronto soccorso ^{col sospetto} con
sintomi ~~comparsi~~ (in passato effetto di DM di tipo II,
poter necessario valutare con un TAO, bypass
cervello.

- Si consiglia:
- trapezocorticoide (steroidi 4 mg qd x 3/4
con gesto protettivo).
 - Elettroliti per il sistema circolatorio.
 - Suppliri vascolari e venosi (per valutare
placche o stenosi).

De valutare.

CHIETI _____ ORE _____

Dr. ROSARIO LEZZI
DIRIGENTE MEDICO
U.O. CHIRURGIA
P.O. PESCARA MATRICOLA N° 4000

Mod. 2775 - Tip. Poligrafico Pubblica UT

DA RICONSEGNARE AL PRONTO SOCCORSO



REGIONE ABRUZZO
AZIENDA SANITARIA LOCALE N.2 LANCIANO-VASTO-CHIETI
Ospedale Clinicizzato "SS. Annunziata" Chieti
U.O. CLINICA NEUROLOGICA
Direttore: Prof. Marco Onofri
Recapiti: tel. 0871 358530, fax 0871 358102

Paziente : **SOLINO ENIO ANTONIO** Data di nascita : **24/11/1947**

Access : 20191641350

Data Prenotazione: **25/07/2019 16.31**

Data Validazione: 25/07/2019 19.51

Medico richiedente: SALVIA PIERFRANCESCO

Quesito diagnostico: rivalutazione dopo esame TC encefalo in Pz. con igroma frontoparietale bilaterale e ipoestesia e ipostenia arto inf. sin da 9 gg in diabetico tipo II e portatore di protesi meccanica val. aortica in TAO

Elenco Prestazioni : VISITA NEUROLOGICA

Consulenza Neurologica

[Consulenza Neurologica]

pz di 71 anni, giunto in PS stamane per ipoestesia ed ipostenia dell'arto inferiore sinistro comparso circa 9 giorni fa. In particolare riferito cedimento bilaterale degli arti inferiori, in seguito eseguito ciclo di tp IM con Voltaren con parziale beneficio con residuo deficit dell'AI sn.

In anamnesi: DM tipo II; protesi meccanica valvolare aortica in TAO, bypass cardiaco.

Si prende visione delle consulenze ortopedica e neurologica eseguite questa mattina e dei referti di ecografia dell'addome, RX rachide lombo-sacrale e TC encefalo: negative per acuzie.

L'attuale EO neurologico è sovrapponibile rispetto al precedente con ipostenia AI sn (F4 ileopsoas), marcia steppante, parestesie plantari piede sn e disestesie faccia mediale polpaccio omolaterale.

Negli disturbi urinari, ROT assenti agli AAIL, RCP in flessione bilaterale. Presenti ROT AASS e riflessi addominali.

Si consiglia di eseguire TC rachide lombo-sacrale (RMN controindicata per presenza di clip metalliche), si conferma trattamento con Saldesam mantenendo controllata la glicemia.

Utile EMG AAIL in regime ambulatoriale.

Si visiona referto TC rachide lombo-sacrale che documenta stenosi mista del canale vertebrale nel tratto L3-L4.

Il paziente non può effettuare RMN come già segnalato.

Utile valutazione neurochirurgica per la stenosi del canale lombare.

Dr.ssa Francesca Anzellotti

Il la firma autografa è sostituita dall'indicazione a stampa del nominativo del soggetto responsabile ai sensi dell'art. 3 del D.Lg. n° 39 del 12/02/1993.

Il presente documento, valido, ai fini medico-legali, è coperto dal segreto professionale. L'acquisizione mediante lettura e la divulgazione ai fini non strettamente sanitari del contenuto di questa relazione, senza autorizzazione del paziente o del suo tutore, costituiscono reato



REGIONE ABRUZZO
AZIENDA SANITARIA LOCALE N.2 LANCIANO-VASTO-CHIETI
OSPEDALE CLINICIZZATO 'SS. Annunziata' - Chieti
Servizio di Radiologia - Sezione di Scienze Radiologiche dell'Università
Direttore: Prof. Antonio Raffaele Cotroneo

Accettazione: Tel. 0871-358287 Fax: 0871-358982
Segreteria Direzione: Tel. 0871-357999 Fax: 0871-358237
E-mail: radiologia.chieti@asl2abruzzo.it

Paziente: Enio Antonio Solino

Data Esame: 25/07/2019

Data e ora richiesta: 25/07/2019 18:46

Patient ID: 1838073

ID Esame: 20193151602-311

Medico Richiedente: Dott.
PIERFRANCESCO SALVIA

Data di nascita: 24/11/1947

Provenienza: PRONTO SOCCORSO CHIETI

Quesito clinico: ipoestesia e ipostenia dell'arto inf. sin da 9 gg, marcia steppante, parestesie plantari piede sin e disestesiefaccia mediale polpaccio omolaterale come da rivalutazione Neurologica eseguita nel pomeriggio
Pz. impossibilitato ad eseguire esame RMN

TC RACHIDE LOMBOSACRALE SENZA MDC

Esame eseguito in regime di urgenza.

Non fratture vertebrali.

Stenosi mista del canale vertebrale nel tratto L3 ed L4.

Diffusi segni di spondilo-artrosi.

Medico Radiologo
Dott. Danilo Pascali

TSRM: EMANUELA FRIJA

Chieti, 25/07/2019

Versione n. 1 del 25/07/2019 19:28:59

Referto firmato digitalmente ai sensi delle norme vigenti: D.P.R. n. 513 del 10/11/1997, D.C.P.M. del 08/02/1999, D.P.R. n. 445 del 08/12/2000, D.L.G. del 23/01/2002.



REGIONE ABRUZZO
AZIENDA SANITARIA LOCALE N.2 LANCIANO-VASTO-CHIETI
OSPEDALE CLINICIZZATO 'SS. Annunziata' - Chieti
Servizio di Radiologia - Sezione di Scienze Radiologiche dell'Università
Direttore: Prof. Antonio Raffaele Cotroneo

Accettazione: Tel. 0871-358287 Fax: 0871-358982
Segreteria Direzione: Tel. 0871-357999 Fax: 0871-358237
E-mail: radiologia.chieti@asl2abruzzo.it

Paziente: Enio Solino

Data Esame: 25/07/2019

Data e ora richiesta: 25/07/2019 09:01

Patient ID: 1838027

ID Esame: 20193150959-439

Medico Richiedente: Dott.

VALERIAMORETTA

Data di nascita: 24/11/1947

Provenienza: PRONTO SOCCORSO CHIETI

Quesito clinico: lombalgia

RX RACHIDE LOMBOSACRALE (2 PROIEZIONI)

Non segni di frattura né lesioni ossee a focolaio, radiograficamente apprezzabili. Riduzione in ampiezza della fisiologica lordosi lombare.

Medico Radiologo
Dott. Giovanni Cannataro

TSRM: LORENZO DE IULIIS

Chieti, 25/07/2019

Versione n. 1 del 25/07/2019 09:40:58

Referto firmato digitalmente ai sensi delle norme vigenti: D.P.R. n. 513 del 10/11/1997, D.C.P.M. del 08/02/1999, D.P.R. n. 445 del 08/12/2000, D.L.G. del 23/01/2002



REGIONE ABRUZZO
AZIENDA SANITARIA LOCALE N.2 LANCIANO-VASTO-CHIETI
Presidio Ospedaliero "SS. Annunziata" Chieti
Clinica Ortopedica e Traumatologia
Università G.D'Annunzio
Direttore Prof. Roberto Buda
Segreteria Tel 0871/358263 Ambulatorio Tel/Fax 0871 358257
E-mail: ambortopedia.chieti@asl2abruzzo.it

Paziente : **SOLINO ENIO** Data di nascita : **24/11/1947**
Access : 20191637064
Data Prenotazione: **25/07/2019 10:07**
Data Validazione: 25/07/2019 11:13
Medico richiedente: MORETTA VALERIA
Quesito diagnostico: lombalgia acuta
Elenco Prestazioni : VISITA ORTOPEDICA

Valutazioni a visita:

Il pz riferisce debolezza arti inferiori da circa 9 giorni con parestesie gamba e piede sin
non riferisce lombalgia; lasegue negativo; valleix positivo gluteo dxe sin; wasserman negativo; ROT
normoevocabili;
visionato rx
Pz affetto da diabete tipo II in trattamento
Pz cardiopatico
si consiglia:
valutazione neurologica (eventuale EMG)
Assonal 1bust /die per 30 giorni
Tachipirina 1000 1cpX3/die per 3-4 giorni
riposo funzionale evitando sforzi
controllo se necessario

Dr. Beniamino Flacco



REGIONE ABRUZZO
AZIENDA SANITARIA LOCALE N.2 LANCIANO-VASTO-CHIETI
OSPEDALE CLINICIZZATO 'SS. Annunziata' - Chieti
Servizio di Radiologia - Sezione di Scienze Radiologiche dell'Università
Direttore: Prof. Antonio Raffaele Cotroneo

Accettazione: Tel. 0871-358287 Fax: 0871-358982
Segreteria Direzione: Tel.0871-357999 Fax: 0871-358237
E-mail: radiologia.chieti@asl2abruzzo.it

Paziente: Enio Antonio Solino

Data Esame: 25/07/2019

Data e ora richiesta: 25/07/2019 18:46

Patient ID: 1838073

ID Esame: 20193151602-311

Medico Richiedente: Dott.
PIERFRANCESCOSALVIA

Data di nascita: 24/11/1947

Provenienza: PRONTO SOCCORSO CHIETI

Quesito clinico: ipoestesia e ipostenia dell'arto inf. sin da 9 gg, marcia steppante, parestesie plantari piede sin e disestesiefaccia mediale polpaccio omolaterale
come da rivalutazione Neurologica eseguita nel pomeriggio
Pz. impossibilitato ad eseguire esame RMN

TC RACHIDE LOMBOSACRALE SENZA MDC

Esame eseguito in regime di urgenza.

Non fratture vertebrali.

Stenosi mista del canale vertebrale nel tratto L3 ed L4.

Diffusi segni di spondilo-artrosi.

Medico Radiologo
Dott. Danilo Pascali

TSRM: EMANUELA FRIJA

Chieti, 25/07/2019

Versione n. 1 del 25/07/2019 19:28:59

Referto firmato digitalmente ai sensi delle norme vigenti: D.P.R. n. 513 del 10/11/1997, D.C.P.M. del 08/02/1999, D.P.R. n. 445 del 08/12/2000, D.L.G. del 23/01/2002.



REGIONE ABRUZZO
AZIENDA SANITARIA LOCALE N.2 LANCIANO-VASTO-CHIETI
OSPEDALE CLINICIZZATO 'SS. Annunziata' - Chieti
Servizio di Radiologia - Sezione di Scienze Radiologiche dell'Università
Direttore: Prof. Antonio Raffaele Cotroneo

Accettazione: Tel. 0871-358287 Fax: 0871-358982
Segreteria Direzione: Tel.0871-357999 Fax: 0871-358237
E-mail: radiologia.chieti@asl2abruzzo.it

Paziente: Enio Solino
Data Esame: 25/07/2019
Data e ora richiesta: 25/07/2019 13:00

Patient ID: 1838027
ID Esame: 20193151367-1359
Medico Richiedente: Dott.
VALERIAMORETTA

Data di nascita: 24/11/1947
Provenienza: PRONTO SOCCORSO CHIETI

Quesito clinico: valutazione aorta add

ECOGRAFIA ADDOME INFERIORE
ECOGRAFIA ADDOME SUPERIORE

L'esame ecografico, mirato allo studio dell'aorta addominale in regime di urgenza e parzialmente ostacolato dal meteorismo intestinale documenta regolare calibro dell'aorta addominale.

Medico Radiologo
Dott. Danilo Pascali

Chieti, 25/07/2019



REGIONE ABRUZZO
AZIENDA SANITARIA LOCALE N.2 LANCIANO-VASTO-CHIETI
OSPEDALE CLINICIZZATO 'SS. Annunziata' - Chieti
Servizio di Radiologia - Sezione di Scienze Radiologiche dell'Università
Direttore: Prof. Antonio Raffaele Cotroneo

Accettazione: Tel. 0871-358287 Fax: 0871-358982
Segreteria Direzione: Tel.0871-357999 Fax: 0871-358237
E-mail: radiologia.chieti@asl2abruzzo.it

Paziente: Enio Solino
Data Esame: 25/07/2019
Data e ora richiesta: 25/07/2019 13:00

Patient ID: 1838027
ID Esame: 20193151370-332
Medico Richiedente: Dott.
VALERIAMORETTA

Data di nascita: 24/11/1947
Provenienza: PRONTO SOCCORSO CHIETI

Quesito clinico: ipostenia arto inf sn

TC ENCEFALO (CAPO) SENZA MDC

Non si osservano segni di lesioni espansive intrassiali nè alterazioni densitometriche focali cerebrali.
Falda di igroma fronto-parietale bilaterale dello spessore inferiore al cm.
Regolari le dimensioni del sistema ventricolare, degli spazi liquorali periencefalici e delle cisterne della base.
Le strutture della linea mediana sono in asse.

Medico Radiologo
Dott. Danilo Pascali

TSRM: EMANUELA FRIJA

Chieti, 25/07/2019

Versione n. 1 del 25/07/2019 15:23:44

Referto firmato digitalmente ai sensi delle norme vigenti: D.P.R. n. 513 del 10/11/1997, D.C.P.M. del

Solius Eius Actus



713015



40126548155

501

Elettromiografia arti inferiori

CODICE NUMERO

CODICE NUMERO

25071P

CODICE NUMERO

CODICE NUMERO

CODICE NUMERO

CODICE NUMERO

CODICE NUMERO

CODICE NUMERO



A.C.L. 2 Linea di Via...
Dott. M. Di...
Dott. G. Di...
Dott. G. Di...
Dott. G. Di...

CODICE NUMERO

CODICE NUMERO

Solius Eius Actus



713015



40126548166

SERVIZIO SANITARIO NAZIONALE

501



Ecodoppler venoso - arterioso
degli arti inferiori

CODICE NUMERO

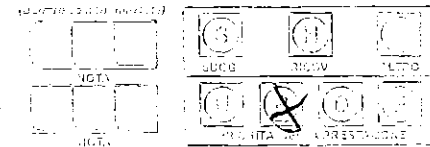
CODICE NUMERO

25071P

CODICE NUMERO

CODICE NUMERO

CODICE NUMERO



A.C.L. 2 Linea di Via...
Dott. M. Di...
Dott. G. Di...
Dott. G. Di...
Dott. G. Di...

CODICE NUMERO